

# Abdominal Compartment Syndrome – Severe Complication of Giant Abdominal Tumor: Case Report and Literature Review

Mircea Mureșan<sup>1</sup>, Simona Mureșan<sup>2\*</sup>, Daniela Sala<sup>1</sup>, Miana Gliga<sup>1</sup>, Ioana Halmaciu<sup>3</sup>, Klara Brînzaniuc<sup>3</sup>, Popescu Gabriel<sup>1</sup> and Radu Mircea Neage<sup>1</sup>

<sup>1</sup>2<sup>nd</sup> Surgical Unit, Department of Surgery, University of Medicine and Pharmacy Târgu Mureș, Romania

<sup>2</sup>Department of Physiology, University of Medicine and Pharmacy Târgu Mureș, Romania

<sup>3</sup>Department of Anatomy, University of Medicine and Pharmacy Târgu Mureș, Romania

## Abstract

**Introduction:** Giant abdominal tumors, as a result of volume mass and dimensions, even benign being, can develop serious complications. The differential diagnosis includes cystic or solid disorders of the female genitals, ascites, cysts or hydronephrosis, pancreatic cysts or pseudocysts, gastrointestinal stromal tumors.

**Case presentation:** A 44 years old patient, was hospitalized for an giant abdominal tumor formation, pain, weight loss, nausea and vomiting. Laboratory data show changes in the sense of acute renal failure. Ultrasound examination reveals layout of carcinomatous ascites and native CT scanning, a giant cyst, without being able to specify their organ affiliation. The central venous pressure monitoring showed low values (less than 1 cm water), and intra-abdominal pressure, measured indirectly using the urinary catheter, revealed an increased value (25 mmHg). Patient undergone a midline laparotomy and it was found a giant cyst developed from from the left ovary. It was performed cystectomy associated with hysterectomy and controlateral ovariectomy. The postoperative course was favorable and the patient discharged on day 6. Histopathology confirmed a mucinous cystadenoma

**Conclusions:** Abdominal compartment syndrome is a severe complication of giant abdominal tumors, which must be solved immediatly by medical therapy and/or surgery. Choosing the type of surgery (open or laparoscopic) depends on tumor size and the possibility and establishing the preoperative histopathological diagnosis.

**Keywords:** Abdominal compartment syndrome; Abdominal tumor; Ovarian tumor

## Introducere

Chisturile ovariene voluminoase, de tip seros sau mucinos, datorită dimensiunilor și compresiunii exercitate pe organele învecinate, necesită extirpare chirurgicală ca singura soluție terapeutică [1,2]. Abordul laparoscopic al acestora este din ce în ce mai utilizat, însă limitat de dimensiunile chistului, care, dacă depășește 20 de cm face extrem de dificilă sau chiar imposibilă crearea pneumoperitoneului [3,4]. Diagnosticul preoperator nu este întotdeauna cert, ele putând fi interpretate ca ascită în cadrul cirozei hepatice, chisturi epiploice sau mezoteliiale, glob vezical, diverticuli ai vezicii urinare, hidronefroze voluminoase sau utere fibromatoase [5]. Prezentăm cazul unei paciente cu un chist ovarian voluminos, de 25 de kg, dezvoltat din ovarul stâng, care a determinat apariția sindromului de compartiment abdominal.

## Prezentare de caz

Pacienta NL, în vârstă de 44 de ani, se prezintă în serviciul de urgență pentru dureri abdominale, grețuri, vărsături. La examenul clinic al abdomenului se constată creșterea imensă în volum a acestuia, sensibil la palpate, de consistență elastică, cu matitate la palpate și zgomote intestinale absente (Figura 1). Datele de laborator indică o creștere a ureei și a creatininei (120 mg/dL, 2,3 mg/dL), leucocitoză (12.000/mm<sup>3</sup>) și anemie microcitară. Examenul ecografic efectuat în urgență, evidențiază prezența de lichid în întreaga cavitate peritoneală, mai puțin interhepatofrenic și un ficat cu ecogenitate normală, ridicându-se suspiciunea unei ascite paraneoplazice. Pentru elucidarea diagnosticului se efectuează CT nativ, la care se infirmă ascita și se confirmă prezența unei formațiuni polichistice lichidiene gigante, care ocupă întreaga cavitate peritoneală și comprimă toate organele cavității peritoneale, dar și vena cavă inferioară și ureterele, în prezent fără hidronefroză (Figura 2). Explorarea CT nu poate preciza o apartenență de organ a formațiunii chistice și nici nu evidențiază leziuni care să

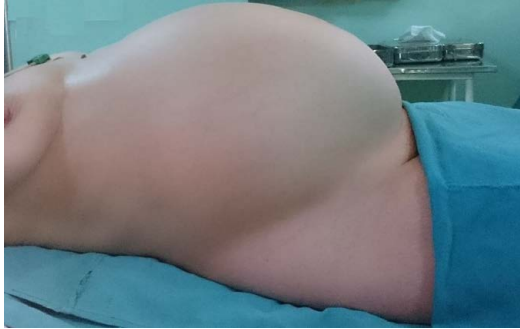pledeze pentru determinări secundare. Având în vedere statusul hemodinamic alterat al bolnavei, cu tahicardie marcată și hipotensiune, bolnava este mai întâi preluată de serviciul de terapie intensivă pentru reechilibrare volemică, hidroelectrolitică și pregătire preoperatorie. Presiunea venoasă centrală (PVC) a fost 1 cm apă, iar măsurarea presiunii intraabdominale pe cale transvezicală a înregistrat o valoare mult ridicată, de 25 mmHg. După reechilibrarea pacientei, se intervine chirurgical prin anestezie generală cu intubație orotraheală. La deschiderea cavității peritoneale prin laparotomie mediană ombilicopubiană, se constată prezența unei formațiuni tumorale chistice, fără aderențe la peretele abdominal, însă dimensiunile foarte mari, 30 × 30 × 25 cm face imposibilă explorarea întregii arii tumorale motiv pentru care se prelungeste incizia superior (Figura 3). Având noul abord, tumora este complet mobilizată de organele adiacente și exteriorizată. La acest moment se poate identifica formațiunea ca fiind ovarul stâng, transformat chistic (Figura 4 and 5). Având în vedere vârsta pacientei și potențialul malign al tumorii, se practică chistectomie asociată în bloc cu hysterectomie și anexectomie controlaterală. Evoluția postoperatorie este fără incidente sau complicații postoperatorii și bolnava se externează în ziua a 6 postoperator. Examenul histopatologic confirmă un chistadenom mucinos, fără atipii.

**\*Corresponding author:** Simona Mureșan, Department of Physiology, University of Medicine and Pharmacy Târgu Mureș, Str Gh. Marinescu, No 38540139 Târgu Mureș, Romania, Tel: +40 (0) 747 29 15 91; Fax: +40 (0) 265 21 04 07; E-mail: [dr\\_muremir@yahoo.com](mailto:dr_muremir@yahoo.com)

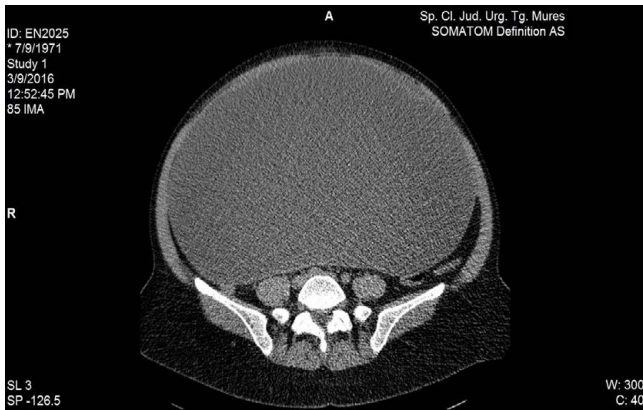
**Received** April 13, 2016; **Accepted** May 23, 2016; **Published** May 29, 2016

**Citation:** Mureșan M, Mureșan S, Sala D, Gliga M, Halmaciu I, et al. Abdominal Compartment Syndrome–Severe Complication of Giant Abdominal Tumor: Case Report and Literature Review. Journal of Surgery [Jurnalul de chirurgie]. 2016; 12(2): 83-85 DOI: [10.7438/1584-9341-12-2-9](https://doi.org/10.7438/1584-9341-12-2-9)

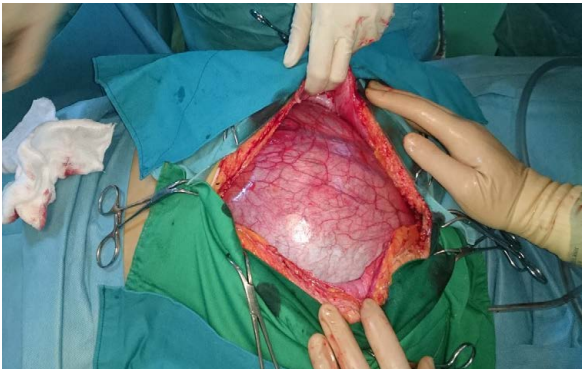
**Copyright:** © 2016 Mureșan M, et al. This is an open-access article distributed under the terms of the Creative Commons Attribution License, which permits unrestricted use, distribution, and reproduction in any medium, provided the original author and source are credited.



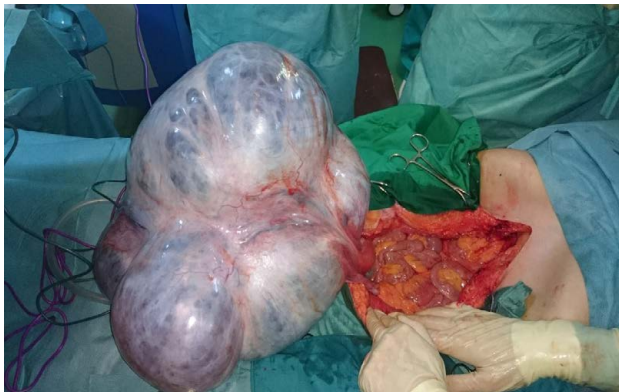**Figura 1:** Abdomen destins de prezența unui proces înlocuitor de spațiu.



**Figura 2:** Formațiune tumorală ocupând întreaga cavitate peritoneală – aspect computer tomografic, secțiune transversală.



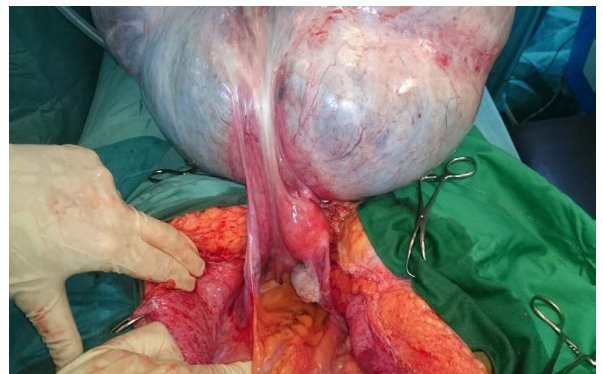
**Figura 3:** Aspectul formațiunii tumorale la deschiderea cavității peritoneale.



**Figura 4:** Formațiune chistică gigantă, mobilizată din cavitatea abdominală.

**Discuții**

Tumorile abdominale gigante, chiar și cele benigne, datorită dimensiunilor și efectului de compresie asupra organelor din jur pot determina apariția unor complicații severe (hemoragie intratumorală, ocluzie intestinală, compresie ureterală cu disfuncție renală) care impun intervenții chirurgicale de urgență [1]. În cazul prezentat, asocierea hipertensiunii intraabdominale cu disfuncția renală a determinat apariția sindromului de compartiment abdominal, care, dacă nu ar fi fost tratat la timp, ar fi atras dezvoltarea altor disfuncții cu evoluția spre deces a bolnavei. Datorită dimensiunilor mari tumorale, stabilirea diagnosticului preoperator este o adevărată provocare. În Tabelul 1, sunt prezentate principalele afecțiuni care fac obiectul diagnosticului diferențial al tumorilor gigante abdominale [5-11]. În literatura de specialitate sunt citate cazuri în care eliberarea tumorii din cavitatea abdominală poate conduce la complicații pulmonare severe [12,13]. Howard et colab. recomandă monitorizarea intraoperatorie a presiunii venoase centrale datorită creșterii brutale a presarcinii rezultate în urma decompresiei bruște a venei cave inferioare, putând duce la edem pulmonar acut [13]. Tumorile epiteliale ale ovarului reprezintă aproximativ 70% din totalitatea tumorilor ovariene. Chistadenoamele seroase reprezintă majoritatea cazurilor de tumori epiteliale (80%), celelalte fiind chistadenoamele mucinoase [1,14]. Ambele pot ajunge la dimensiuni considerabile, fiind citate în literatura de specialitate, chiste de 50 cm diametru și cântărind peste 50 de kg [15]. Din punct de vedere al agresivității, aceste tumori pot fi: benigne, borderline și maligne. Cele benigne sunt cele care ajung la dimensiuni mari, dar care, odată cu îndepărtarea chirurgicală pacienta este considerată vindecată. Tumorile borderline pot produce în 10 % din cazuri diseminări la



**Figura 5:** Aspect intraoperator al formațiune tumorale gigante cu punct de plecare din ovarul stâng; uter și anexe drepte de aspect normal.

**Tabelul 1:** Diagnosticul diferențial al principalelor formațiuni abdominale gigante [5-11].

Tip Tumoral	Malignitate
Ascită	±
Diverticuli ai vezicii urinare	-
Tumori stromale gastrointestinale	±
Hidronefroze	-
Tumori suprarenaliene	±
Splenomegalie	±
Tumori retroperitoneale	±
Chisturi pancreatice	±
Pseudochisturi pancreatice	-
Chiste omentale sau peritoneale	-
Abcese după perforații de organe cavitare	±
Anevrism aortic	-
Tumori uterine	±
Chisturi tubare	±

distanță, având o rată de supraviețuire la 10 ani de 60%. Cele maligne, chiar și la mici dimensiuni produc diseminări intraperitoneale, având o agresivitate crescută și o rată de supraviețuire la 10 ani de 30% [16]. În ceea ce privește abordul chirurgical, nu există un consens unanim acceptat pentru indicația laparoscopică a chistelor de dimensiuni foarte mari. Dacă diagnosticul histopatologic preoperator nu poate fi precizat prin puncție ghidată ecografic, laparoscopia nu reprezintă o opțiune pentru chiste mai mari de 20 de cm [3,17]. În schimb, dacă se certifica preoperator benignitatea chistului, se poate efectua puncția evacuatorie a acestuia permițând intervenția chirurgicală laparoscopică la orice dimensiuni [4,18].

## Concluzii

Tumorile abdominale gigante, chiar în condiții de benignitate pot determina complicații extrem de severe care necesită chirurgie de urgență. Diagnosticul preoperator este dificil de stabilit, existând multiple afecțiuni care pot evolua spre mase intraabdominale gigante. Sindromul de compartiment este o complicație redutabilă care trebuie rezolvată imediat. Alegerea tipului de chirurgie (deschis sau laparoscopic) depinde de dimensiunea tumorii și de posibilitatea stabilirii diagnosticului histopatologic preoperator.

## Conflict de interese

Autorii nu declară niciun conflict de interese.

## Acknowledgments

Proiect finanțat prin Granturi interne de cercetare de către Universitatea de Medicină și Farmacie Tîrgu Mureș, Proiect Nr. 17800/10/22.12.2015.

## References

- Crum CP, Lester SC, Cotran RS (1981) Pathology of female genital system and breast. In: Kumar V, Jones HW, Jones GS (eds) Text Book of Gynecology (10<sup>th</sup> edn), Williams & Wilkins, Baltimore, USA.
- Young TH, Lee HS (2008) Giant ovarian cyst. *N Engl J Med* 358: e22.
- Alobaid A, Memon A, Alobaid S, Aldakhil L (2013) Laparoscopic management of huge ovarian cysts. *Obstet Gynecol Int*.
- Jeong EH, Kim HS, Ahn CS, Roh JS (1997) Successful laparoscopic removal of huge ovarian cysts. *J Am Assoc Gynecol Laparosc* 4: 609-614.
- Jolles H, Coulam CM (1980) CT of ascites: differential diagnosis. *AJR Am J Roentgenol* 135: 315-322.
- Zanini P, Cavalca A, Benatti E, Drei B (1996) Benign giant ovarian cystadenoma. Description of a clinical case. *Minerva Ginecologica* 48: 215-219.
- Rattan KN, Budhiraja S, Pandit SK, Yadav RK (1996) Huge omental cyst mimicking ascites. *Indian J Pediatr* 63: 707-708.
- Zamir D, Yuchtman M, Amar M, Shoemo U, Weiner P (1996) Giant mesenteric cyst mimicking ascites. *Harefuah* 130: 683-684.
- Chen SS (1979) A large retroperitoneal cyst mimicking ascites. A case report. *J Reprod Med* 22: 261-263.
- Grobe JL, Kozarek RA, Sanowski RA, Earnest DL (1983) "Pseudo-ascites" associated with giant ovarian cysts and elevated cystic fluid amylase. *Am J Gastroenterol* 78: 421-424.
- Kinkel K, Hricak H, Lu Y, Tsuda K, Filly RA (2000) US characterization of ovarian masses: a meta-analysis. *Radiology* 217: 803-811.
- Pandya SH, Divekar R, Tuteja L (1992) Anaesthetic management in removal of a huge ovarian cyst. *J Postgrad Med* 38: 88-90.
- Howard BK, Goodson JH, Mengert WF (1953) Supine hypotensive syndrome in late pregnancy. *Obstet Gynecol* 1: 371-377.
- Petros M, Koliba P, Sevcik L, Curik R (2005) Giant benign mucinous cystadenoma of both ovaries in early puerperium: case report and review of literature. *Ceska Gynekologie* 70: 156-158.
- Ioffe OB, Simsir A, Silverberg SG (2004) Practical gynecologic oncology. Williams & Wilkins, Maryland, USA.
- Posabella A, Galetti K, Engelberger S, Giovannacci L, Gyr T, et al. (2014) A huge mucinous cystadenoma of ovarian: a rare case report and review of the literature. *Rare Tumors* 6: 5225.
- Eltabbakh GH, Charboneau AM, Eltabbakh NG (2008) Laparoscopic surgery for large benign ovarian cysts. *Gynecol Oncol* 108: 72-76.
- Ateş O, Karakaya E, Hakguder G, Olguner M, Secil M, et al. (2006) Laparoscopic excision of a giant ovarian cyst after ultrasound-guided drainage. *J Pediatr Surg* 41: E9-E11.

## OMICS International: Publication Benefits & Features

### Unique features:

- Increased global visibility of articles through worldwide distribution and indexing
- Showcasing recent research output in a timely and updated manner
- Special issues on the current trends of scientific research

### Special features:

- 700+ Open Access Journals
- 50,000+ editorial team
- Rapid review process
- Quality and quick editorial, review and publication processing
- Indexing at major indexing services
- Sharing Option: Social Networking Enabled
- Authors, Reviewers and Editors rewarded with online Scientific Credits
- Better discount for your subsequent articles

Submit your manuscript at: <http://www.omicsonline.org/submit/>