

## Cas clinique

# Corps étranger organique intra orbitaire chez l'enfant : à propos d'un cas à révélation tardive en milieu Africain

G. Kagmeni,<sup>1</sup> F. Nguetack,<sup>2</sup> et E. Moukouri<sup>1</sup>

<sup>1</sup>Centre Hospitalier Universitaire (CHU) de Yaoundé, BP 1364, Yaoundé, Cameroun

<sup>2</sup>Centre Mère et Enfant de la Fondation Chantal BIYA, Rue Henri Dunand, BP 1936, Yaoundé, Cameroun

Adresser correspondances à G. Kagmeni, dr.kagmeni@gmx.net

Reçu le 14 février 2012 ; accepté le 21 avril 2012

**Résumé** Les corps étrangers organiques intra orbitaires sont rares et peuvent présenter des aspects cliniques différents. Certains restent silencieux pendant longtemps et se réveillent brutalement avec des complications infectieuses. La porte d'entrée peut être fermée au moment de la présentation. Nous rapportons le cas d'un abcès palpébral chez un enfant de 14 ans, dont l'anamnèse détaillée et l'examen physique nous ont permis à suspecter l'existence d'un corps étranger organique intra orbitaire depuis deux ans. L'orbitotomie a permis l'extraction et les suites ont été favorables.

**Mots Clés** corps étranger organique ; abcès ; intra orbitaire ; enfant ; orbitotomie

## 1 Introduction

Bien que des cas de corps étranger intra orbitaires (CEIO) soient rarement observés, ils surviennent de part et d'autre à travers le monde. Ils ont été décrits en Europe, Amérique, Asie, et en Afrique, chacune des études portant une attention soit sur les aspects diagnostic, pronostic, thérapeutique ou sur la nature du CEIO, ainsi que les complications [5,9,10,13,15,16,18,19]. Les CEIO surviennent dans un sixième de cas de traumatisme orbitaire [1].

Un corps étranger organique intra orbitaire (CEOIO) se caractérise par sa manifestation tardive, une évolution insidieuse et non prévisible [3]. L'extrusion spontanée est rare. Sa présence doit être fortement suspectée devant tout enfant présentant une inflammation chronique orbitaire, chez qui l'anamnèse oriente vers un traumatisme facial récent ou ancien [13]. Les corps étrangers végétaux peuvent séjourner dans l'orbite et entraîner des réactions granulomateuses tissulaires durables. En dehors des complications infectieuses observées dans la phase aiguë, la plupart sont liées aux dégâts qu'occasionne le corps étranger, soit par son entrée, ou du fait de son séjour dans l'orbite [5]. Le CEIO peut altérer l'oculomotricité et entraîner des lésions du nerf optique et du globe [5]. Il peut également traverser le sinus caverneux et atteindre l'endocrânien [7]. A long terme, les complications

sont liées aux effets du granulome inflammatoire sur le tissu de l'orbite et sur les structures nerveuses du voisinage [17]. Certains auteurs ont décrit les troubles visuels à type de diplopie [5] qui peuvent aller jusqu'à la cécité [6,12].

Leur épidémiologie n'est pas suffisamment documentée au Cameroun. Nous rapportons le cas d'un patient présentant un abcès orbitaire atypique dont l'anamnèse et l'examen physique nous ont permis d'évoquer le diagnostic d'un corps étranger organique intra orbitaire. Notre observation illustre la latence observée entre la survenue du traumatisme et les complications infectieuses accompagnant l'extrusion spontanée d'un CEIO ignoré chez un grand enfant.

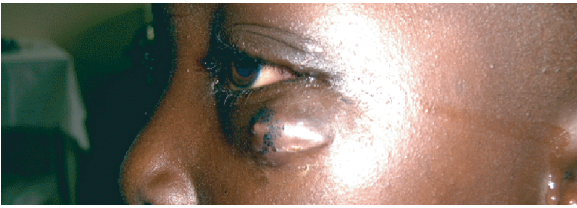## 2 Observation

Un jeune garçon nommé M. A., âgé de 14 ans, a été référé d'un service de pédiatrie à Yaoundé en Mai 2009 pour investigation de la douleur à la mobilisation de l'œil gauche et fièvre évoluant depuis 8 jours. Ses antécédents médicaux et chirurgicaux étaient sans particularité.

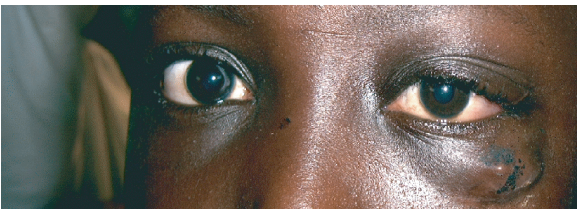L'examen physique a permis de noter à l'inspection une légère hyperhémie conjonctivale à gauche. La paupière inférieure homolatérale montrait une tuméfaction centrée par un point. Cette zone centrale était entourée d'une peau hyper pigmentée et desquamée (Figures 1 et 2). La tuméfaction était douloureuse, fluctuante avec une induration centrale. A l'examen ophtalmologique initial, l'acuité visuelle de 10/10 dans les deux yeux était bonne. La tension oculaire normale dans les deux yeux était de 14 et 16 mm Hg à droite et à gauche, respectivement. L'examen du segment antérieur et du fond de l'œil était sans anomalie, par ailleurs, la motilité des deux yeux n'était pas perturbée.

Une ponction exploratrice de la tuméfaction avait ramené un liquide purulent. Le diagnostic d'abcès palpébral associé à un probable corps étranger était retenu du fait de l'induration au sein de l'abcès.

En complément de notre diagnostic, un interrogatoire orienté avait révélé un polytraumatisme cranio-facial suite à une chute libre d'un arbre deux années auparavant. D'après



**FIGURE 1:** Image de la face, vue de profil montrant une tuméfaction centrée par un point et entourée d'une zone hyper pigmentée au niveau de la paupière inférieure gauche.



**FIGURE 2:** Image de la face montrant la tuméfaction de la paupière inférieure gauche et une hyperhémie conjonctivale homolatérale (vue de face).

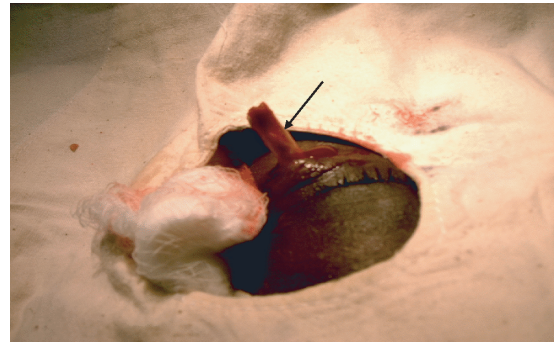
les parents interrogés, ce garçon ne s'était jamais plaint de troubles visuels, ni de douleur oculaire, même à distance de la période l'accident. Les soins des lésions locales avaient été faits après le traumatisme et l'évolution simple.

Nous avons donc réalisé une orbitomie antéro-inférieure sous couverture antibiotique à large spectre, par voie parentérale notamment une céphalosporine de troisième génération associée à un aminoside (ceftriaxone et gentamicine) pendant 3 jours. Elle avait été relayée par une antibiothérapie orale (cefixime) pour une durée totale de 10 jours. Du pus et un morceau de bois d'environ trois centimètre de long et 5 millimètres de diamètre avaient été extraits de la paupière (Figures 3 et 4). Le germe en cause n'a pas été mis en évidence à la culture du pus. Les suites post opératoire immédiates étaient simples et le malade sorti au bout de six jours. L'enfant a été revu d'abord après une semaine, puis un mois plus tard et ne présentait pas de séquelle.

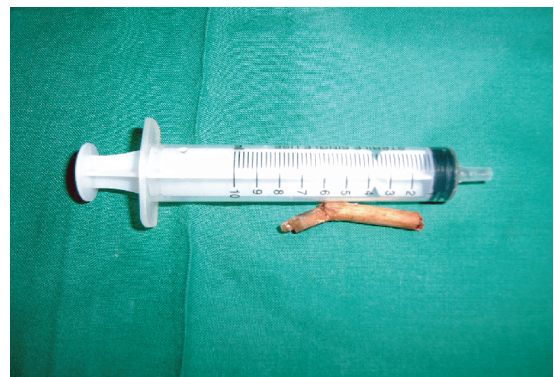En résumé, il s'est agit d'un corps étranger organique intra orbitaire passé inaperçu chez un enfant traumatisé de la face et qui s'est révélé deux années plus tard sous forme d'abcès.

### 3 Discussion

Le diagnostic clinique d'un corps étranger organique intra orbitaire (CEOIO) est difficile. Pourtant il occupe une place prépondérante parmi les corps étrangers intra-orbitaires (CEIO). C'est ainsi qu'il figure en deuxième position après les corps étrangers métalliques [6]. Le CEOIO est souvent ignoré chez l'enfant principalement en l'absence d'une notion récente de traumatisme orbitaire. Il



**FIGURE 3:** Image per opératoire montrant l'extraction du corps étranger.



**FIGURE 4:** Image d'un fragment de bois d'environ trois centimètres de long extrait de la paupière inférieure gauche.

peut se révéler par des complications dont certaines sont susceptibles d'engager le pronostic fonctionnel de l'œil [9]. Les signes d'appel sont disparates. Le cas que nous avons décrit s'est présenté sous forme d'un abcès orbitaire avec une induration centrale. Dans une étude coréenne, les auteurs ont rapporté un cas où le patient avait une exo-déviation [9]. Dans d'autres études, le tableau était dominé par la diplopie [5, 19] et la douleur avec trouble de l'oculomotricité [5].

La notion d'un traumatisme cranio-orbitaire, qu'il soit récent ou ancien, est un élément important pour le diagnostic. La latence entre le traumatisme et le début de la symptomatologie varie d'un cas à l'autre. Chez le patient rapporté par Prazeres et al. en 2009 [14], elle était de quatre mois. Certains auteurs ont rapporté un cas méconnu dont l'extrusion spontanée des fragments retenus de CEOIO s'est produite 5 ans après une extraction initiale [17]. Bien plus, d'autres avaient diagnostiqué le CEOIO retenu dans l'orbite pendant 25 ans [4]. Dans le cas présent, il s'est manifesté après deux ans. La symptomatologie et la survenue des complications dépendent de la taille, de la forme du CEIO ainsi que du mode et du site de pénétration [11]. La latence du développement de l'infection serait due à la réaction inflammatoire qui se forme autour du corps

étranger [9]. Cette réaction locale confinerait l'infection initiale qui accompagne le corps étranger [9]. Par ailleurs les mécanismes de défense propres à l'individu permettraient de différer la formation du pus [3].

L'identification et la localisation d'un CEOIO restent difficiles en dépit de l'évolution de l'imagerie. La radiographie standard n'est pas contributive. L'induration que nous avons objectivée au sein de la masse fluctuante nous a orientés vers un corps étranger facilement accessible. Nous n'avons donc pas poussé les investigations paracliniques plus loin notamment, la réalisation d'un scanner ou d'une IRM comme recommandée dans certaines études [5,18]. Ces investigations sont indispensables pour son identification et sa localisation, éléments importants de décision lors de la prise en charge.

Les aspects scannographiques d'un corps organique varient avec le temps [17]. C'est ainsi qu'en phase aiguë le CEOIO n'est pas facilement identifiable. Sa densité est faible, voisine de celle de la graisse orbitaire et parfois le CEOIO présente l'aspect d'une bulle d'air lorsqu'il est sec [1,8]. Deux à quatre semaines après l'accident, le CEOIO a une densité supérieure à celle des muscles extra oculaires. L'imagerie par résonance magnétique (IRM) est l'examen de choix en cas de suspicion d'un CEOIO. Non seulement elle identifie sa localisation exacte, mais permet en plus la reconstitution des images, élément capital de la prise en charge chirurgicale [18].

Toute orbitotomie exploratrice à l'aveugle à la recherche d'un CEOIO est contre indiquée. Dans certains cas, il n'est pas toujours nécessaire de faire une ablation, s'il n'existe aucune conséquence clinique [2]. L'ablation d'un CEOIO peut exposer aux dégâts orbitaires majeurs comparés au bénéfice réduit de l'acte [5]. L'orbitotomie antérieure a permis l'extraction du corps organique chez notre patient, cette voie d'abord a été guidée par la présence d'une induration centrale à la palpation. Lee et al. [9] ont rapporté un cas rare et compliqué, dont la prise en charge a été neurochirurgicale par voie d'abord fronto temporale [10]. Les suites post opératoires sont généralement sans séquelles. Sans traitement, l'évolution d'un CEOIO est imprévisible. La tendance à l'expulsion spontanée à l'instar du cas présent est rare. Un cas similaire avait été décrit en Inde en 2003 [3]. Dans certaines circonstances, il peut entraîner des complications graves dont la migration intracrânienne [11] et une atrophie optique.

#### 4 Conclusion

Il est primordial que le personnel médical reconnaisse toute manifestation d'un CEOIO devant un traumatisme orbitaire. Une collaboration avec les ophtalmologistes permettrait de poser le diagnostic et de l'extraire rapidement afin d'éviter les conséquences graves d'un corps étranger retenu dans l'orbite. Par conséquent, devant tout abcès ou

cellulite orbitaire, une anamnèse détaillée doit être menée à la recherche des éléments pouvant faire suspecter un corps étranger intra orbitaire. Si son identification a été évidente dans notre étude, pour beaucoup d'auteurs, elle nécessite des investigations plus poussées en l'occurrence un scanner de l'orbite, voire une IRM.

#### Bibliographie

- [1] O. O. Adesanya and D. M. Dawkins, *Intraorbital wooden foreign body (IOFB): mimicking air on CT*, Emerg Radiol, 14 (2007), 45–49.
- [2] P. K. Agarwal, H. Kumar, and P. K. Srivastava, *Unusual orbital foreign bodies*, Indian J Ophthalmol, 41 (1993), 125–127.
- [3] A. Banerjee, A. Das, P. K. Agarwal, and A. R. Banerjee, *Late spontaneous extrusion of a wooden intraorbital foreign body*, Indian J Ophthalmol, 51 (2003), 83–84.
- [4] G. Bhaduri and A. Ghosh, *Vegetative intraocular foreign body of 25 years' duration*, J Ophthalmol, 51 (2003), 184–185.
- [5] F. D'Hermies, M. Halhal, A. Meyer, and G. Renard, *Corps étranger végétal intra-orbitaire*, J Fr Ophtalmol, 24 (2001), 758–764.
- [6] T. P. Fulcher, A. A. McNab, and T. J. Sullivan, *Clinical features and management of intraorbital foreign bodies*, Ophthalmology, 109 (2002), 494–500.
- [7] A. Karim, I. Taha, S. Tachfouti, H. Benzakour, Z. Bencherif, O. Cherkaoui, et al., *Corps étranger intra-orbitaire végétal: à propos d'un cas*, J Fr Ophtalmol, 29 (2006), 1158.e1–1158.e4.
- [8] A. Lakshmanan, S. Bala, and K. F. Belfer, *Intraorbital organic foreign body – a diagnostic challenge*, Orbit, 27 (2008), 131–133.
- [9] J. A. Lee and H. Y. Lee, *A case of retained wooden foreign body in orbit*, Korean J. Ophthalmol, 16 (2002), 114–118.
- [10] J. S. Lee, J. E. Lee, B. Oum, and S. Cha, *Orbitocranial injury caused by wood*, Korean J Ophthalmol, 13 (1999), 128–132.
- [11] D. Liu and E. Al Shail, *Retained orbital wooden foreign body: a surgical technique and rationale*, Ophthalmology, 109 (2002), 393–399.
- [12] P. S. Mallika, Y. J. Chong, A. K. Tan, I. P. Tang, S. Aziz, and H. K. Lee, *An unusual entry site of an intraorbital foreign body in a child*, Med J Malaysia, 66 (2011), 361–362.
- [13] J. Michon and D. Liu, *Intraorbital foreign bodies*, Semin Ophthalmol, 9 (1994), 193–199.
- [14] S. Prazeres, P. Jacomet, O. Galatoire, F. Lafitte, F. Heran, and H. Boissonet, *Diagnosis and therapeutic management of an intraorbital organic foreign body*, J Fr Ophtalmol, 32 (2009), 8–15.
- [15] D. Robaei, G. T. Fernando, M. G. Branley, and C. MacDonald, *Orbitocranial penetration by a fragment of wood*, Med J Aust, 181 (2004), 329–330.
- [16] M. J. Roper-Hall, *Review of 555 cases of intra-ocular foreign body with special reference to prognosis*, Brit J Ophthal, 38 (1954), 65.
- [17] S. J. Sheeja, A. J. Thaj, J. Deepa, and S. R. Renu, *Missed diagnosis of a wooden intra-orbital foreign body*, Indian J Ophthalmol, 56 (2008), 322–324.
- [18] C. D. Specht, J. H. Varga, M. M. Jalali, and J. P. Edelstein, *Orbitocranial wooden foreign body diagnosed by magnetic resonance imaging: dry wood can be isodense with air and orbital fat by computed tomography*, Surv Ophthalmol, 36 (1992), 341–344.
- [19] A. Vipul, R. K. Usha, S. Shashikant, and D. S. Akash, *Atypical presentation of an unusual foreign body*, Indian J Ophthalmol, 58 (2010), 338–339.